

INFESTACIÓN OCULAR POR PLEROCERCOIDE DE *Spirometra mansonoides*: PRIMER REPORTE EN EL PERÚ

María Beltrán Fabián^{1,a}, José Somocursio Peralta^{2,b}, Natalia Coras Álvarez^{2,b}, David Alfaro Lossio^{3,b}, Rubén Cahua Serrano^{4,b}, Kathia Tarqui Terrones^{1,a}, Manuel Céspedes Zambrano^{1,a}, Sara Estrada Beltrán^{5,c}

RESUMEN

La plerocercoidosis es una zoonosis parasitaria producida por la larva plerocercoides de *Spirometra*. Esta larva migra por el tejido de la pared intestinal, mediante la ruta subcutánea y puede llegar a diferentes áreas del cuerpo humano como la cabeza, el cerebro y la órbita ocular. Se reporta el caso de un varón de 45 años procedente de la Amazonía peruana, quien presentó ardor asociado con edema y hemorragia conjuntival en el borde ocular externo del ojo derecho, durante once meses. Se observó un helminto localizado en la cavidad orbitaria derecha, el cual se extrajo y por estudios morfológicos e histopatológicos se identificó como *Spirometra mansonoides* de localización ocular el que se reporta por primera vez en el Perú.

Palabras clave: Zoonosis; Plerocercoides; *Spirometra* (fuente: DeCS BIREME).

OCULAR INFESTATION BY PLEROCERCROID OF *Spirometra mansonoides*: FIRST CASE REPORT IN PERU

ABSTRACT

Plerocercoidosis is a parasitic zoonosis caused by plerocercoid larvae of the genus *Spirometra*. The larvae migrate through the intestinal wall tissue, by subcutaneous route and can reach different areas of the body like the head, the brain and the eye socket. A case is reported of a 45 year-old man from the Peruvian Amazon with burning sensation associated with conjunctival edema and hemorrhage in the outer eye border of the right eye for eleven months. A localized worm in the right orbital cavity was observed, which was extracted. Morphological and histopathological studies identified it as *Spirometra mansonoides* localized in the eye, which is the first case reported in Peru.

Key words: Zoonoses; Sparganum; *Spirometra* (source: MeSH NLM).

INTRODUCCIÓN

La plerocercoidosis es una enfermedad parasitaria zoonótica ocasionada por el segundo estado larvario de *Spirometra* ⁽¹⁾, el cual es un céstode de la familia *Diphylobothridae* que comprenden varias especies de interés en la Salud Pública: *Spirometra mansoni*, *S. mansonoides*, *S. erinacei-europaei*, *S. theileri*, *S. proliferum*, *S. decipiens* y *S. ranarum*. Su ciclo biológico se realiza a través de dos fases larvarias, procercoide y plerocercoides, la primera está presente en los copépodos y la segunda en anfibios y reptiles como hospederos intermediarios. Los mamíferos domésticos y salvajes (cánidos y félidos), así como marsupiales,

roedores, cerdos, osos y monos ^(2,3) son hospederos definitivos y/o reservorios.

El céstode adulto tiene forma alargada, la región cefálica, la segmentación externa y la superficie muestran arrugas o circunvoluciones. Los surcos del escólex están poco desarrollados, los proglótidos distales son más anchos que largos y tiene aberturas (la vagina, el cirro), este último se fusiona con la vesícula seminal; la vagina tiene posición media y desciende en línea recta, los testículos son numerosos y más grandes que las glándulas vitelógenas. Los huevos son elipsoides y cónicos de 57–66x33–27 µm, semejantes a *Diphylobothrium* con los extremos agudizados y un

¹ Centro Nacional de Salud Pública, Instituto Nacional de Salud. Lima, Perú.

² Hospital Nacional Edgardo Rebagliati Martins. Lima, Perú

³ Centro de Resonancia Magnética. Lima, Perú

⁴ Hospital III EsSalud. Iquitos, Perú

⁵ Municipalidad de Huaral. Perú

^a Biólogo; ^b médico patólogo; ^c médico veterinario

Recibido: : 30-04-15 Aprobado: 22-04-15

Citar como: Beltrán Fabián M, Somocursio Peralta J, Coras Alvarez N, Alfaro Lossio D, Cahua Serrano R, Tarqui Terrones K, *et al.* Infestación ocular por plerocercoides de *Spirometra mansonoides*: primer reporte en el Perú. Rev Peru Med Exp Salud Publica. 2015;32(2):391-4.

opérculo prominente. La larva plerocercóide mide de 4 a 10 cm y el gusano adulto puede llegar hasta 25 cm. El período de incubación es de 20 días a 3 años; así mismo, esta larva llega a la mucosa y entre 10 a 30 días evoluciona a la forma de adulto (2,4,5).

Esta enfermedad tiene amplia distribución mundial y es endémica en el oriente asiático; otros investigadores han reportado casos aislados en África, India, Holanda y Australia, mientras que en América se halló en Estados Unidos, Uruguay, Colombia, Ecuador, Puerto Rico, Cuba y Perú (1,2,6,7).

La enfermedad se manifiesta clínicamente con formaciones nodulares en las extremidades, también pueden afectar a órganos como el cerebro, pulmones, hígado e intestinos, esporádicamente se han reportado plerocercoidosis al pericardio, la pleura, los ojos, la médula espinal y el tracto urinario; otras veces con localización subcutánea en el tórax, las mamas, el abdomen y el escroto (6). En este reporte se presenta el primer caso de plerocercoidosis ocular por *S. mansoni* descrito en el Perú.

REPORTE DE CASO

Un varón de 45 años de edad procedente de Iquitos, señaló tener molestias que iniciaron en diciembre del año 2009. El paciente refirió que salió en moto y regresó a su casa a las 21 horas con molestias en el ojo, caracterizado por dolor, ardor, asociado con enrojecimiento conjuntival hacia el borde externo del ojo derecho (Figura 1). Acudió al centro de salud local donde recibió tratamiento paliativo, una semana después persistieron las molestias a las que se agregó discreto defecto motor ocular.

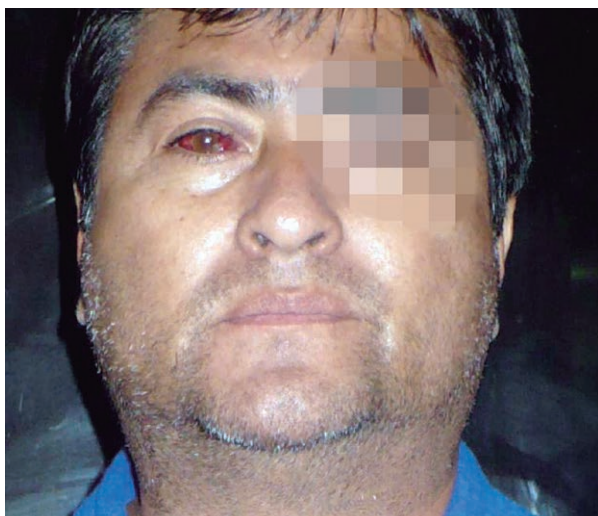

Figura 1. Varón de 45 años con hemorragia ocular derecha

A los cinco meses del inicio de los síntomas el paciente apareció con el ojo morado, y recibió nuevamente tratamiento paliativo; al noveno mes el paciente refirió sentir movimientos en el área afectada; al examen físico y resonancia magnética nuclear se determinó la presencia de un tumor orbitario de etiología desconocida. Debido a la persistencia de los síntomas se realizaron nuevamente exámenes físicos en la zona afectada que evidenció una tumefacción, con estos hallazgos se le refirió a la ciudad de Lima para mayores estudios y tratamiento. En el nosocomio de Lima, el paciente fue sometido a estudios de tomografía axial computarizada (TAC) y resonancia magnética nuclear y se decide la exploración quirúrgica; en este procedimiento se observó la presencia de un cuerpo extraño compatible con la larva de un helminto (Figura 2) que fue extraído por remoción quirúrgica para su identificación y diferenciación de forma larvaria mediante estudios macroscópicos e histopatológicos.

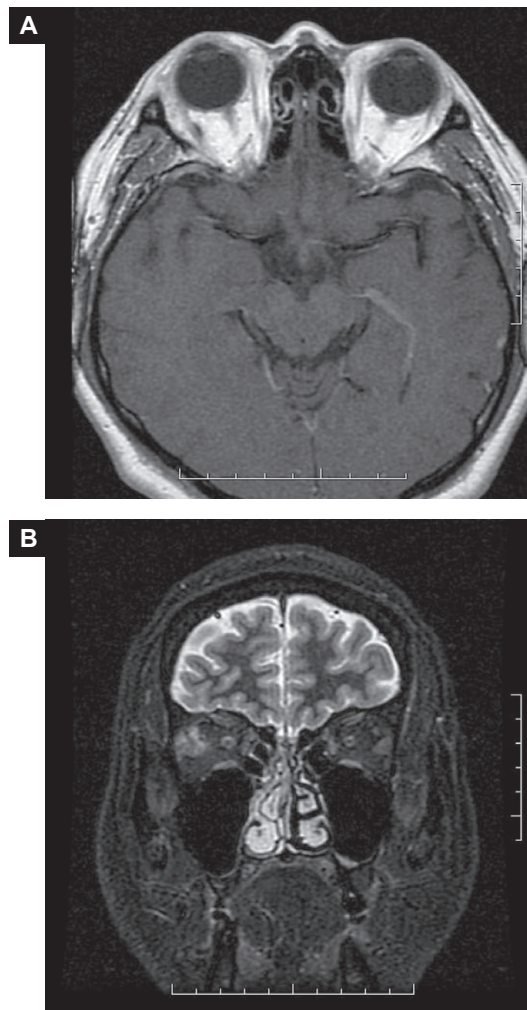


Figura 2. Imágenes de resonancia magnética A) órbitas axiales T1+Gadolinio órbita derecha B) RM de órbitas axiales T1+Gadolinio, aumento del volumen del músculo recto externo en la órbita derecha

En el examen macroscópico se observó un helminto plano de superficie blanquecina brillante de 70 x 3 mm con una parte anterior de extremo algo redondeado y los bordes de aspecto festoneado, los estudios histopatológicos demostraron que se trataba de una larva plerocercoides de *S. mansonioides* (Figura 3).

En la anamnesis, el paciente refirió que en el año 2009 trabajó en la carretera Iquitos-Nauta, una zona rural de la selva peruana; su alimentación era a base de róbalo cocinado (no cebiche), ensaladas de lechuga, pepino, tomates, etc. Se le hizo el diagnóstico parasitológico diferencial de microfilariasis y cisticercosis por la técnica de coloración Giemsa, técnica de concentración de Knott e inmunoblot respectivamente, los que resultaron negativos.

Después de la intervención quirúrgica se realizó una nueva resonancia magnética de la órbita ocular derecha donde se observó un aumento de volumen del músculo recto externo de la órbita con proceso

inflamatorio. La evolución fue favorable con mejoría del efecto motor, posteriormente el paciente refirió sentirse mejor.

DISCUSIÓN

La plerocercoidosis se produce por el consumo de crustáceos como *Cyclops spp.* parasitados con las larvas procercoides de *Spirometra*; los anfibios y reptiles contienen la larva plerocercoides, es decir, actúan como segundo hospedero intermediario; las aves y los mamíferos son considerados como otros reservorios del céstode pseudofilideo ^(7,8).

La esparganosis por *S. mansoni* ha sido reportada en el mundo sobre la base de 450 casos conocidos, la mayoría estaban ubicados de Japón, China, Corea y el sudeste de Asia. En los Estados Unidos se han descrito cerca de 60 casos, y en Latinoamérica se han registrado 30 casos de *S. mansonioides* distribuidos en Uruguay, Venezuela, Puerto Rico, Ecuador, Colombia y Perú ^(9,10,11).

En cuanto a la localización anatómica, los casos humanos de *Spirometra* reportados en Brasil fueron recuperados de tórax y escroto, mientras que en otros países se han reportado casos aislados en el sistema nervioso central ^(12,13,14). Un estudio de casos observó el período de incubación en diez pacientes que comieron sapos en los últimos 20 días a 14 meses, la localización más común de los esparganos fue en el tejido subcutáneo y músculo periférico. Por otra parte, la lesión nodular se desarrolla lentamente, acompañada de síntomas como prurito, urticaria, dolor e inflamación, y la persona afectada siente molestia por el movimiento de la larva ^(11,14), tal como ocurrió en nuestro paciente, quien refirió sentir movimientos en el área afectada, además del edema de la órbita ocular derecha.

La longevidad del céstode *Spirometra* en el cuerpo humano depende de la localización o área afectada y va desde meses hasta más de 20 años ⁽¹¹⁾, en el presente caso, de localización ocular, fue de 11 meses.

En el Perú se han reportado casos de esparganosis en animales de Cajamarca y Loreto ^(10,15) y solo un caso humano se ha reportado en Argentina de un peruano que viajaba con frecuencia a Lima ⁽¹⁶⁾. Los hospederos definitivos corresponden a los carnívoros de la familia Felidae, *Puma concolor* "Puma andino y puma selvático", *Panthera orca* "otorongo" y *Leopardus pardalis* "tigrillo" y a los cánidos *scatler* perro selvático ^(7,8,10).

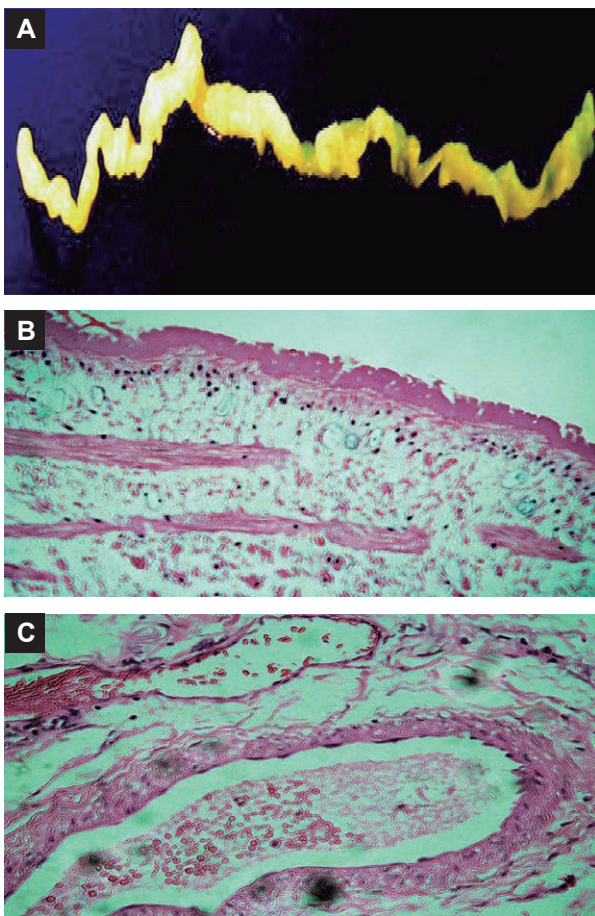


Figura 3. A) Larva plerocercoides de *Spirometra mansonioides*. B) *S. mansonioides* 400x, corte histológico de 70x3 mm de la larva plerocercoides. C) Histopatología de *S. mansonioides*.

Es posible la prevención de la plerocercoidosis y espirometrosis evitando el consumo de agua no tratada de lagos y ríos situados en áreas endémicas; las personas que trabajan con felinos, caninos y roedores tienen un alto riesgo ocupacional. Los vertebrados albergan las formas adultas de *Spirometra* y eliminan los huevos en la heces, por eso es importante la educación respecto al consumo de agua y carnes crudas de reptiles, anfibios y otros vertebrados infestados con larvas; también es importante evitar o limitar el uso o la aplicación de

cataplasmas, sobre todo en áreas mucosas, heridas u otras partes del cuerpo.

En la literatura revisada en el Perú no se ha encontrado reportes de casos humanos de plerocercoidosis ocular por *S. mansonioides*. Por lo tanto, este es el primer reporte para el Perú en un paciente procedente de Iquitos, el mismo que fuera confirmado por Centers for Disease Control and Prevention (CDC) de Estados Unidos.

REFERENCIAS BIBLIOGRÁFICAS

- Miyazaki I. An illustrated book of helminthic zoonoses. Tokyo: International Medical Foundation of Japan; 1991.
- Chester Beaver P, Clifton Jung R, Wayne Cupp E. Parasitología Clínica. 2da Edición. Mexico: Salvat Editorial Masson Doyma; 2003.
- Read CP. Human Sparganosis in South Texas. J Parasitol. 1952 Feb;38(1):29-31.
- Drake DA, Carreño AD, Blagburn BL, Little SE, West MD, Hendrix CM, et al. Proliferative sparganosis in a dog. J Am Vet Med Assoc. 2008 Dec 1;233(11):1756-60. doi: 10.2460/javma.233.11.1756.
- Müller JF, Coulston F. Experimental human infection with the sparganum larva of *Spirometra mansonioides*. Am J Trop Med Hyg May 1941 s1-21:399-425
- Fernández M, García I, Figueredo J, Clará G, Rodríguez A, Mesa, et al. Resección estereostática de una larva viva de *Sparganum mansoni* en Cuba. Presentación de un caso. Rev Mex Neuroci 2009; 10(1): 49-52.
- Qui MH, Qui MD. [Human plerocercoidosis and sparganosis: I. A historical review on aetiology]. Zhongguo Ji Sheng Chong Xue Yu Ji Sheng Chong Bing Za Zhi. 2009 Feb 28;27(1):54-60. [Article in Chinese]
- Cui J, Lin XM, Zhang HW, Xu BL, Wang ZQ. Sparganosis, Henan Province, Central China. Emerg Infect Dis. 2011 Jan;17(1):146-7. doi: 10.3201/eid1701.101095.
- Milano AMF, Oscherov EB. *Diphyllbothriidae* en cánidos de la ciudad de Corrientes, Argentina. Rev. elect. Veterinaria [internet]. 2005 [citado 2015-06-08]; 6(6): pp. 1-6. Disponible en: <http://www.veterinaria.org/revistas/redvet/n060605/060505.pdf>
- Tantaleán M, Michaud C. Huéspedes definitivos de *Spirometra mansonioides* (Cestoda *Diphyllbothriidae*) en el Perú. Rev Peru Biol. 2005;12(1):153-7.
- Lee KJ, Myung NH, Park HW. A case of Sparganosis in the leg. Korean J Parasitol. 2010 Dec;48(4):309-12. doi: 10.3347/kjp.2010.48.4.309.
- Neafie RC1, Marty AM. Unusual Infection in humans. Clin Microbiol Rev. 1993 Jan;6(1):34-56.
- Jin Hong S, Me Kim Y, Seo M, Soon Kim K. Breast and scrotal sparganosis. Sonographic findings and pathologic correlation. J Ultrasound Med. 2010;29:1627-33.
- Rodríguez Peña MS. *Esparganum*. En: Llop A, Valdés-Dapena M, Zuazo J. Microbiología y Parasitología Médicas Tomo III. Cap.116 1ra Edición. La Habana: Editorial Ciencias Médicas; 2001. p. 358-60.
- Tantaleán M, Guerrero C. Presencia de *Spirometra mansonioides* en el Perú. Bol Peruano Parasit. 1982;88(46):4-10.
- de Roodt AR, Suárez G, Ruzic A, Bellegarde E, Braun M, Blanco CM. Un caso de esparganosis humana en Argentina. Medicina (B Aires). 1993;53(3):235-8.

Correspondencia: María Beltrán Fabián
 Dirección: Jr. Cápac Yupanqui 1400, Jesús María. Lima, Perú
 Teléfono: 991321000
 Correo electrónico: maribeltranfa@gmail.com