

CICLO BIOLÓGICO DE *Strongyloides fuelleborni*: IMÁGENES Y VIDEOS

LIFE CYCLE OF *Strongyloides fuelleborni*: IMAGES AND VIDEOS

Rito Zerpa Larrauri^{1,2,a}, Yrma Espinoza Blanco^{2,b}, César Náquira^{2,c}

Strongyloides fuelleborni, nematodo, agente etiológico de estrongyloidiasis (estrongyloidosis) junto con *Strongyloides stercoralis*; es un parásito común de los primates no humanos africanos y asiáticos, frecuente entre los animales silvestres en regiones selváticas húmedas de África Central (Camerún, Etiopía) donde es más prevalente que *S. stercoralis* en humanos. En el Perú el primer reporte de infección por *S. fuelleborni* fue comunicado por Angélica Terashima y col. en el año de 1999⁽¹⁾.

Strongyloidosis por *S. fuelleborni* en humanos fue descrito por primera vez en el mundo por Blackie en el Sur de Rodesia en 1932; Buickley reportó *S. fuelleborni* en los pobladores del Norte de Rodesia

que era más prevalente que la infección por *S. stercoralis*; Pampiglione y Ricciardi reportaron casos de infección por *S. fuelleborni* en Papúa – Nueva Guinea con prevalencias de hasta 4,5%. *S. fuelleborni* tiene como reservorio a los primates en África; y de las poblaciones rurales tropicales y subtropicales se han transmitido en áreas urbanas y suburbanas, incluso en ausencia del hospedero definitivo (primates). También se ha planteado una transmisión interhumana a través de la lactancia materna y de una perpetuación de la infección humano – humano. Tiene el mismo ciclo de vida que *S. stercoralis*, con capacidad de reproducción dentro del ser humano (autoinfección), una causa de cronicidad.

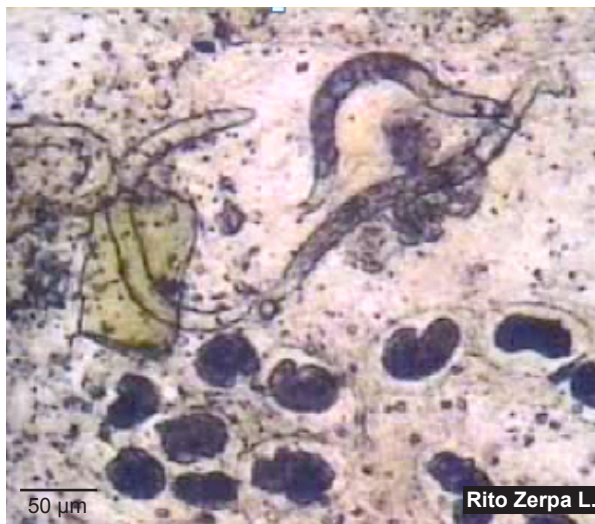

Figura 1. Larvas rabditoides y huevos en cadena, preparación en montaje húmedo a partir de muestras de heces frescas de paciente con Strongyloidosis ([Video 1](#))

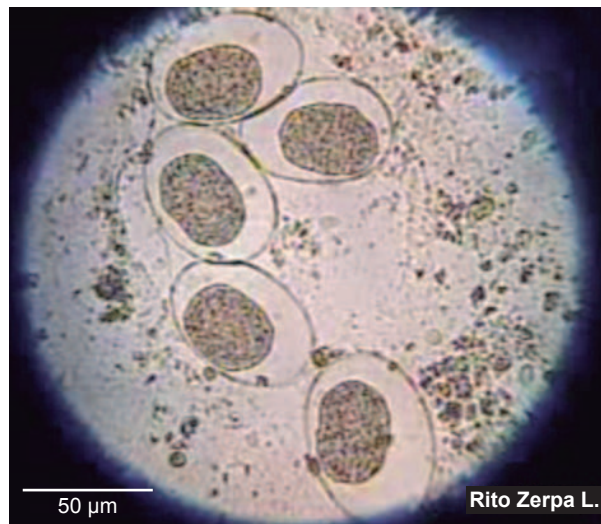


Figura 2. *Strongyloides fuelleborni* huevos en cadena, preparación en montaje húmedo a partir de muestras de heces frescas de paciente con Strongyloidosis ([Video 2](#))

¹ Servicio de Microbiología, Instituto Nacional de Salud del Niño. Lima, Perú.

² Instituto de Medicina Tropical “Daniel A. Carrión”, Universidad Nacional Mayor de San Marcos. Lima, Perú.

^a Médico Patólogo Clínico; ^b Bióloga; ^c Médico, Doctor en Medicina.

Recibido: 30-01-14 Aprobado: 12-02-14

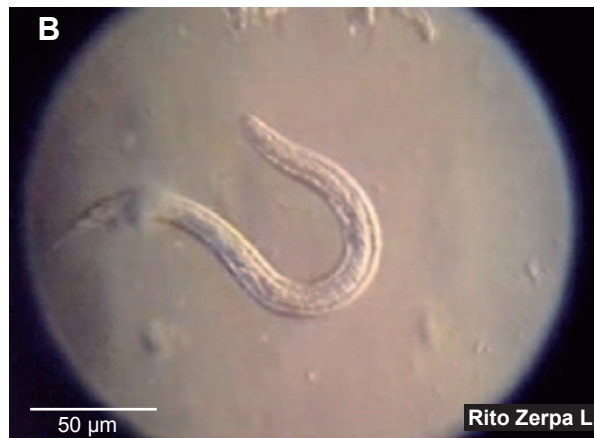
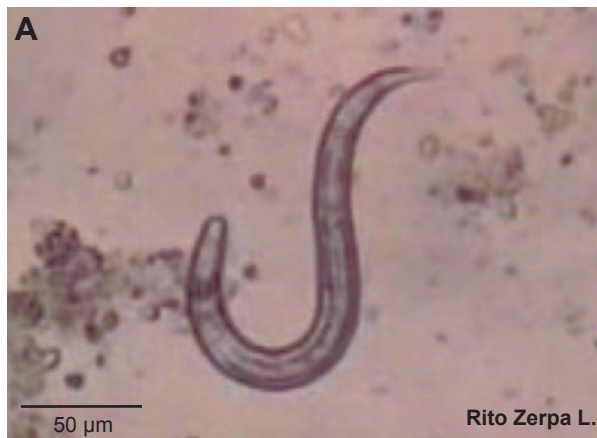
Figura 3. A. *Strongyloides fuelleborni* larva rabditoide en imagen bidimensional (Video 3A) y B. tridimensional (Video 3B).

La patogenicidad de *S. fuelleborni*, poco estudiada, muchos autores coinciden que produciría infecciones leves y bien toleradas en el huésped inmunocompetente, siendo la infección diseminada rara; en inmunodeprimidos: personas tratadas con corticosteroides, leucemia de las células T, tumores malignos, HIV, infección HTLV-I, desnutridos graves, en estos casos se desarrolla estadíos severos de la enfermedad. Strongiloidosis diseminada aún es controversial. Las manifestaciones clínicas son similares a las producidas por *S. stercoralis*, siendo las más frecuentes gastrointestinales: diarreas recurrentes, náuseas y vómitos, respiratorias, dermatológicas: larva currens ⁽²⁾.

El diagnóstico de laboratorio, se confirma al examen microscópico directo por la presencia de huevos en cadena con envoltura amorfa, características de

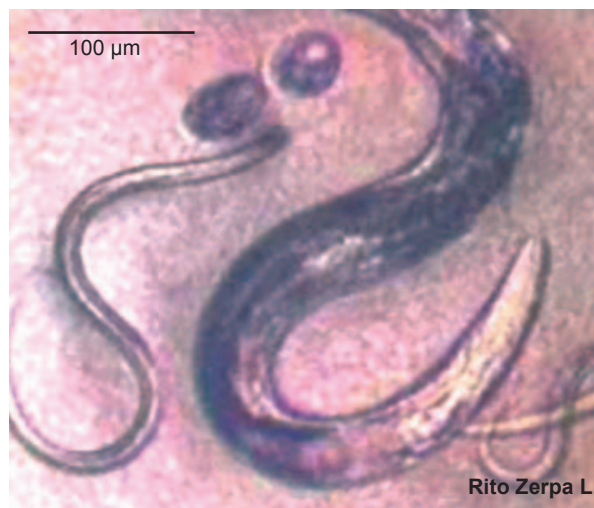

Figura 5. *Strongyloides fuelleborni*: adulto, huevos y larvas filariformes del parásito (de cultivo) (Video 5)




Figura 4. Adulto hembra del parásito (forma parasita) y larva rabditoide (Video 4)

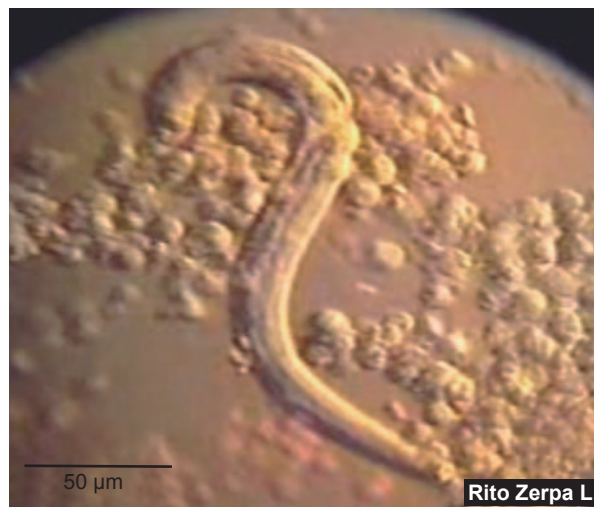

Figura 6. *Strongyloides fuelleborni* adherencia de leucocitos al parásito (Video 6A) y acción de cientos de leucocitos en lucha con larvas de *Strongyloides* (Video 6B); preparación en montaje húmedo a partir de aspirado gástrico de paciente con Strongiloidosis

S. fuelleborni. En hembras de vida libre: constricción postvulvar entre el 1/3 medio y el 1/3 distal del cuerpo; el diagnóstico de laboratorio usualmente se realiza al examen microscópico directo, con el método de concentración de Baerman, método de Harada Mori, cultivo en Agar de heces, de esputo. El tratamiento, se ha reportado con tiabendazol e ivermectina ⁽³⁾.

El objetivo de la galería es presentar en microfotografías y videos los estadios en huevos Figura 1 (Video 1), Figura 2 (Video 2,), larvas Figura 3 (Video 3A, Video 3B), adultos Figura 4, y 5, (Video 4 y Video 5), así como la adherencia de leucocitos al parásito Figura 6 (Video 6A) y la acción de cientos de leucocitos en lucha con larvas de *Strongyloides* (Video 6B).

Strongyloides fuelleborni, es un parásito emergente en el Perú y sus características morfológicas y patologías más importantes, presentadas en imágenes y videos, serán de utilidad en el diagnóstico de laboratorio, docencia e investigación.

REFERENCIAS BIBLIOGRÁFICAS

1. Tersahima A, Tello 12, et al. *Strongyloides fuelleborni*: Primer caso clínico en el Perú. Compendio del Congreso Nacional de Parasitología. Lima -Perú 1999-72.
2. Flores N, Olivo Y, Zaavedra Z, Grados Castillo J. *Infeción diseminada por Strongyloides fuelleborni*. Boletín de la Sociedad Peruana de Medicina Interna - Vol.14 N °1-2001.
3. Sarah E. King and C.G. Nicholas Mascie-Taylor. *Strongyloides fuelleborni* and other intestinal helminthes in children Papua New Guinea: association with nutritional status and socioeconomic factors. PNG Med J 2004 Sep-Dec; 47(3-4):181-191

Correspondencia: Rito Zerpa Larrauri

Dirección: Av. Rio Marañón 436, Los Olivos. Lima, Perú.

Teléfono: (+511) 648 - 1113

Correo electrónico: rzerpa43@yahoo.com

Visite nuestra página en Facebook, www.facebook.com/rpmesp
 Infórmese sobre los eventos y los nuevos contenidos
 de la Revista Peruana de Medicina Experimental y Salud Pública

**REVISTA PERUANA DE
 MEDICINA EXPERIMENTAL
 Y SALUD PÚBLICA**
 Difundiendo investigación en salud
 1942 - 2012

70 Años
RPMESP

**Revista Peruana de
 Medicina Experimental y
 Salud Pública (OFICIAL)**
 A 1254 personas les gusta esta página · 8 personas están
 hablando de esto

Te gusta ▾ Siguiendo Mensaje * ▾

Comunidad
 La Revista Peruana de Medicina Experimental y Salud Pública es el órgano oficial de
 difusión científica del Instituto Nacional de Salud

Información - Sugerir una edición

Fotos Me gusta 1254 Notas 5

COMENTARIOS DE
 SIMPOSIO SALUD
 El simposio de verdad
 estuvo muy bueno.M