

ORIGINAL BREVE

ENCEFALITIS LETAL POR AMEBAS DE VIDA LIBRE EN TRES MIEMBROS DE UNA FAMILIA, TUMBES, PERÚ

María Edith Solís-Castro ^{1,2,a}¹ Centro Nacional de Epidemiología, Prevención y Control de Enfermedades, Lima, Perú.² Programa de Especialización en Epidemiología de Campo, Universidad Nacional Mayor de San Marcos, Lima, Perú.^a Médica cirujana, doctora en Ciencias de la Salud

RESUMEN

Las amebas de vida libre (AVL) son parásitos protozoarios que ocasionalmente causan enfermedad en humanos luego del contacto con alguna fuente de aguas o suelo contaminado. Se describe una serie de tres casos de encefalitis con desenlace fatal en un grupo familiar, que tuvo lugar en el departamento de Tumbes entre diciembre de 2019 y febrero de 2020. En la muestra de líquido cefalorraquídeo del primer caso se identificó *Acanthamoeba* sp. Los tres casos presentaron como antecedente haber entrado a una piscina meses antes de la enfermedad. En Tumbes no hay registro previo de casos de encefalitis por AVL y no se han reportado a nivel mundial su ocurrencia en un conglomerado familiar.

Palabras claves: Encefalitis; Infecciones Protozoarias del Sistema Nervioso Central; *Acanthamoeba*; Amebiasis (fuente: DeCSS BIREME).

LETHAL ENCEPHALITIS DUE TO FREE-LIVING AMOEBAE IN THREE MEMBERS OF A FAMILY, TUMBES, PERU

ABSTRACT

Free-living amoebas (FLA) are protozoan parasites that occasionally cause disease in humans after contact with contaminated water or soil. We describe a series of three cases of encephalitis in a family group with a fatal outcome that occurred in the Tumbes region between December 2019 and February 2020. *Acanthamoeba* sp. was identified in the cerebrospinal fluid sample from case 1. All three cases had a history of entering a swimming pool months before the disease. In the Tumbes region there is no previous record of encephalitis due to FLA and its occurrence in a family cluster has never been reported before.

Keywords: Encephalitis; Central Nervous System Protozoal Infections; *Acanthamoeba*; Amebiasis. (Source: MeSH NLM)

INTRODUCCIÓN

Las amebas de vida libre (AVL) son protistas distribuidas en diferentes hábitats, ocasionalmente actúan como parásitos oportunistas causando enfermedad en humanos. Las AVL reconocidas como patógenos humanos son *Naegleria fowleri*, varias especies de *Acanthamoeba* y *Balamuthia mandrillaris* ⁽¹⁾. Se distinguen dos síndromes clínicos, meningoencefalitis amebiana primaria (MAP) y encefalitis amebiana granulomatosa (EAG) ^(2,3).

Las cepas patógenas de *Acanthamoeba* ocasionan EAG, infecciones de piel en individuos inmunocomprometidos y queratitis amebiana en inmunocompetentes ^(4,5). Ingresan por mucosa nasofaríngea, lesiones cutáneas, ojos en usuarios de lentes de contacto o trauma corneal ⁽⁶⁾. Se manifiesta con semanas o meses de cefalea, trastornos visuales, anomalías conductuales y déficits neurológicos focales. El período de incubación generalmente no se conoce, ya que a menudo es difícil determinar cuándo tuvo lugar la exposición ⁽⁷⁾.

N. fowleri causa MAP con mortalidad de casi 95% ⁽⁸⁾ generalmente después de nadar, de actividades acuáticas recreativas o tener contacto con agua infectada ⁽⁹⁾. *B. mandrillaris* ocasiona EAG generalmente fatal. La vía de ingreso probable es la cavidad nasal o la piel ⁽¹⁰⁾.

Las AVL tienen distribución mundial. En Sudamérica se han descrito casos por *Acanthamoeba* y *B. mandrillaris* en pacientes inmunodeprimidos. En el Perú, desde 1970 se describen casos de EGA en la costa (Piura, Lima e Ica), relacionados con *B. mandrillaris* ⁽¹⁰⁾. En el

Citar como: Solís-Castro ME. Encefalitis letal por amebas de vida libre en tres miembros de una familia, Tumbes, Perú. Rev Peru Med Exp Salud Publica 2021;38(2):291-5. doi: <https://doi.org/10.17843/rpmesp.2021.382.6754>

Correspondencia: María Edith Solís Castro; medithsol@gmail.com

Recibido: 15/11/2020
Aprobado: 24/02/2021
En Línea: 19/05/2021

departamento de Tumbes no hay registro previo de casos de enfermedad por AVL y en la literatura no se ha encontrado reportes de brote de encefalitis por AVL en un conglomerado familiar.

Se presenta una serie de tres casos de encefalitis letal por *Acanthamoeba* en un núcleo familiar en Tumbes, Perú.

EL ESTUDIO

Tumbes se encuentra ubicado en la costa norte del Perú (3°34'0"S, 80°26'29"O), posee un clima semitropical con temperatura promedio de 25,3 °C. Sin embargo, cuando ocurre el fenómeno de El Niño, alcanza temperaturas que llegan a los 40 °C y se producen abundantes lluvias e inundaciones. Las condiciones socioambientales y sanitarias de la región favorecen la presencia de enfermedades tropicales.

Se notificó al Centro Nacional de Epidemiología, Prevención y Control de Enfermedades (CDC) un caso de síndrome febril con manifestaciones neurológicas en un niño de un año, con antecedente de padre y hermano fallecidos en los meses previos con diagnóstico de encefalitis.

La fuente de información fueron las historias clínicas; se entrevistó a los familiares de los fallecidos en busca de antecedentes de exposición. Se buscaron diagnósticos compatibles con encefalitis, síndrome febril, convulsiones en la base de datos de consulta externa, emergencia y hospitalización de los establecimientos de salud y hospitales locales. El establecimiento de salud de la jurisdicción llevó a cabo búsqueda comunitaria de casos. Se usó como definición de caso: persona que en los últimos seis meses haya presentado cefalea y manifestaciones neurológicas caracterizadas por alteración de la conciencia, acompañadas o no de fiebre con antecedente de exposición previa a aguas estancadas, piscinas o pozas de agua en el departamento de Tumbes.

Los datos de esta investigación fueron producto de una investigación de brote realizada por el CDC de Perú. Para la descripción y temporalidad de los casos se construyó una línea de tiempo (Figura 1).

HALLAZGOS

Descripción de los casos

Durante el 2019 y 2020 se presentaron tres casos de encefalitis letal por AVL dentro de una familia en Tumbes, Perú. El núcleo familiar lo integraban cuatro personas: padre, madre, dos hijos varones de seis y un año.

El primer caso es un niño de un año con antecedente de prematuridad (28 semanas, peso 1800 g); el 28 de enero de 2020 tuvo fiebre (40 °C), debilidad muscular de miembros superiores e inferiores, tos y convulsiones tónico-clónicas generalizadas. Fue atendido en un hospital local, presentó resultados de laboratorio: hemoglobina de 9,4 g/dL; negati-

MENSAJES CLAVE

Motivación para realizar el estudio: Las amebas de vida libre son parásitos protozoarios que ocasionalmente causan enfermedad en humanos.

Principales hallazgos: Se describe un brote de encefalitis por amebas de vida libre con desenlace fatal en tres miembros de una familia de Tumbes.

Implicancias: Se recomienda la vigilancia permanente de la calidad del agua por la autoridad sanitaria y el monitoreo de las piscinas de uso público.

vo para serología por dengue, leptospirosis y hemoparásitos (gota gruesa). Ante la información sobre familiares fallecidos en las semanas previas con diagnóstico de encefalitis, el paciente fue referido a hospitales de mayor complejidad en Piura y Lambayeque, donde recibió anticonvulsivantes, antibioticoterapia por sospecha de meningoencefalitis bacteriana; se añadió abolición de reflejos osteotendinosos. El resultado de la tomografía axial computarizada muestra edema cerebral, no se realizó punción lumbar por falta de reactivos. El cuadro clínico no mejoró, y el paciente falleció siete días después del inicio de síntomas. Se obtuvo el consentimiento informado para tomar una muestra de líquido cefalorraquídeo (LCR) *post mortem*, la que fue enviada al Instituto Nacional de Salud (INS) donde se reportaron trofozoítos de *Acanthamoeba* sp.

El segundo caso fue un adulto de 28 años, padre de los otros casos, tenía antecedente de infecciones del tracto urinario (ITU) a repetición con automedicación. En octubre de 2019, presentó debilidad generalizada, mialgias, cefalea difusa y eventos de olvido. El paciente no buscó atención médica debido a que su hijo, el tercer caso de nuestra serie, se encontraba hospitalizado. El 18 de enero de 2020 acudió al hospital local con fiebre no cuantificada, cefalea intensa, somnolencia y adinamia severa. Al examinarlo se lo encontró bradipsíquico y arrefléxico. El 19 de enero de 2020 fue referido a un hospital de Piura con diagnóstico de encefalitis, permaneció un día y fue retirado por los familiares para ser llevado a un hospital de mayor complejidad, donde se le realizó una punción lumbar con resultado de LCR hemático, se le diagnosticó falla hepática y encefalitis, y falleció un día después en su domicilio.

El tercer caso fue un niño de seis años, con antecedente de convulsiones desde los seis meses hasta los tres años; en octubre de 2019 presentó cefalea intensa que se irradiaba a espalda, mareos e insomnio. Fue evaluado en el establecimiento de salud local, donde recibió analgésicos. Se observó en el paciente «mirada fija», inestabilidad, pérdida de tono muscular e inconsciencia transitoria. El 8 de noviembre de 2019 presentó fiebre (39-40 °C), se intensificó la cefalea,

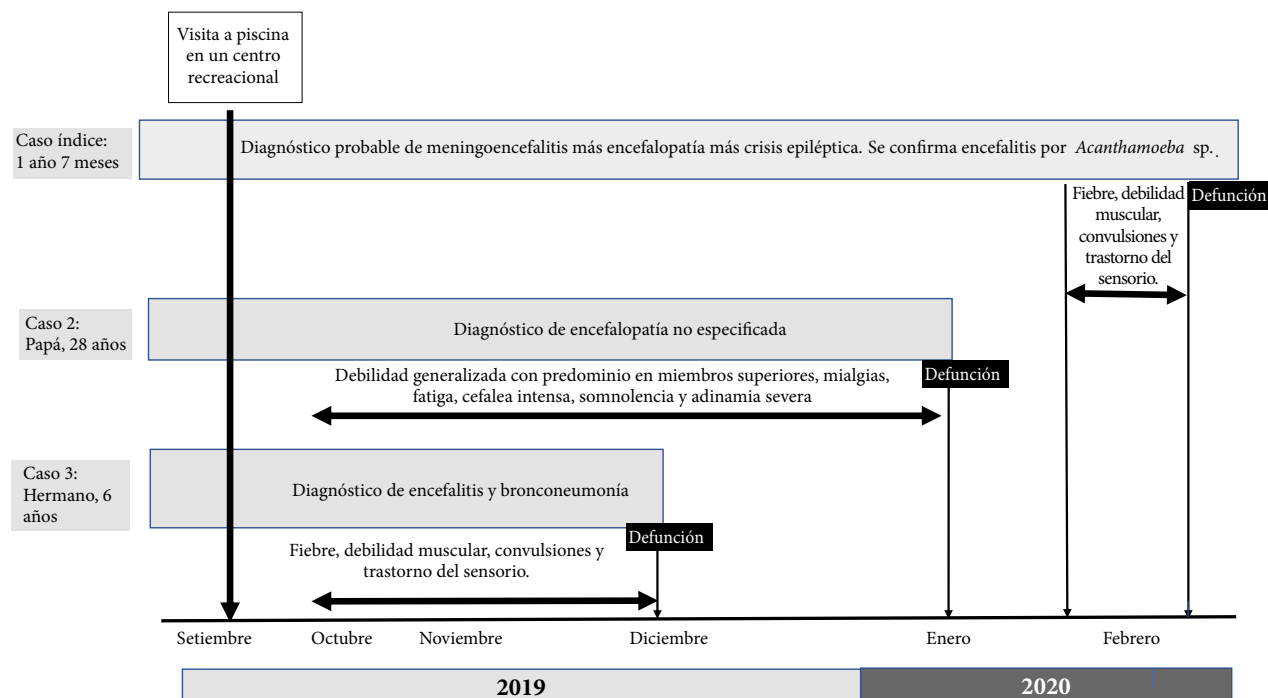


Figura 1. Línea de tiempo de casos. Encefalitis letal por amebas de vida libre en tres miembros de una familia, Tumbes, Perú

el habla incoherente, ataxia, pérdida de fuerza en miembros inferiores, desviación de ojo derecho y convulsiones. Fue evaluado en hospital local, se encontró disartria, hemiparesia izquierda, se diagnosticó presuntivamente tumor maligno del encéfalo. El 9 de noviembre de 2019 fue hospitalizado y tratado como encefalitis autoinmune. Durante la hospitalización se añadió infección asociada a la atención de salud y falleció en diciembre del mismo año. No se realizaron exámenes adicionales y en ninguno de los casos se realizó necropsia.

Investigación de campo

Los datos fueron negativos para viajes en los últimos años, contacto con personas enfermas o animales. La vivienda contaba con agua y desagüe intradomiciliario. Refirieron micosis cutánea en región malar izquierda en el caso 3 y tiña capitis en el caso 2. Señalaron visita a piscina de uso público en septiembre del 2019, en la que solo ingresaron los tres casos. En la búsqueda institucional y comunitaria no se encontraron diagnósticos similares ni personas que cumplieran la definición de caso.

La piscina privada de acceso público se ubica a 15 minutos en auto de la localidad de residencia de los casos, cuenta con cuatro pozas de cemento sin sistema de circulación de agua ni licencia de funcionamiento. Los empleados desconocían métodos de tratamiento de piscinas.

DISCUSIÓN

Se presenta la ocurrencia de tres casos de encefalitis por AVL con desenlace fatal en un conglomerado familiar en el departamento de Tumbes, con exposición común

a piscina de uso público y que se constituye en el primer conglomerado familiar de encefalitis por AVL reportado en el Perú, a nuestro conocimiento no se había reportado un brote de estas características en todo el mundo.

El diagnóstico de enfermedad por AVL resulta muy difícil debido a las características clínicas inespecíficas que conllevan a desestimar la enfermedad como diagnóstico diferencial (11); en el primer caso el diagnóstico fue tardío y el antecedente de exposición común recién hizo presumir la etiología.

Las manifestaciones en el segundo y tercer caso corresponden a la presentación clásica de EAG por *Acanthamoeba*. Otros estudios señalan que la sintomatología de EAG simula una tumoración cerebral (11-13), lo que retrasó el diagnóstico.

Las infecciones por *Acanthamoeba* en humanos tienen mortalidad de 96-98% (14,15); por ello, es necesario se incluya dentro de los diagnósticos diferenciales y se indague sobre antecedentes de exposición a aguas recreativas o en el hogar, contacto con aguas sucias o tierra, sobre todo si los casos provienen de zonas con condiciones climáticas y de saneamiento ideales para su presencia (12).

Se han informado casos de infección sin antecedentes claros de exposición, considerando la distribución de las AVL en suelo y agua existen múltiples oportunidades de contacto con humanos, como lo demuestran diversos estudios que han determinado la presencia de anticuerpos contra *Acanthamoeba* en personas sanas (16,17), lo que indica que principalmente aquellas personas inmunosuprimidas desarrollarían la enfermedad. Chappell *et al* describe que

los niveles de anticuerpos en hispanos está disminuido 14 veces, por ende susceptibles a esta infección ⁽¹⁸⁾. Sin embargo, hay autores que señalan que en la población de la costa de Perú (Piura y Lima) existe un 30% de personas sanas con *Acanthamoeba* genotipo T-4 en mucosa nasal ^(10,19). Se podría esperar que los pacientes con el sistema inmunitario disminuido sean infectados y desarrollen una forma letal. En la presente serie, los pacientes presentaron condiciones como prematuridad, anemia, historia previa de convulsiones, tiña capitis, ITU a repetición.

En el Perú se ha encontrado contaminación con AVL en piscinas y pozas de aguas termales de uso público, sobre todo en aquellas con mayor demanda, así como en aguas estancadas ^(11,16). Las dificultades tecnológicas y económicas de las empresas de saneamiento en nuestro país para garantizar el tratamiento del agua ⁽²⁰⁾ no ha permitido un control microbiológico real. Algunos administradores de piscinas de recreación son personal de bajo nivel educativo. Esto contribuye a que no tengan clara la importancia del control microbiológico en estas fuentes de agua.

La posibilidad de diagnóstico de encefalitis por AVL es limitada en el Perú. El departamento de Tumbes no cuenta con laboratorios ni personal con la capacidad de diagnóstico. Lo más eficaz por el momento es la toma de muestras y envío a los laboratorios especializados del país.

Se ha documentado que en el diagnóstico por imágenes se muestran lesiones simples o múltiples en el cerebro que se correlaciona con edema significativo y múltiples áreas hemorrágicas ^(4,13); las características del LCR del segundo caso podría señalar hemorragia dada la evolución del cuadro clínico.

Varios medicamentos han tenido éxito en algunos pacientes; en EAG por *Acanthamoeba* no existe un consenso en la administración de medicamentos, por lo que se recomiendan combinaciones de 4 y 5 antibióticos, donde los más efectivos son miltefosina, azoles, pentamida y cotrimoxazol ⁽¹⁵⁾. Se recomienda el inicio de antimicrobianos lo antes posible; sin embargo, no se ha establecido un tratamiento efectivo para las infecciones, ya que aún no se encuentran claros el mejor método de administración del medicamento en el SNC, los mecanismos fisiopatológicos, el papel de

las condiciones ambientales y la genética del individuo, así como de su respuesta inmune.

La limitante del estudio fue la no confirmación de *Acanthamoeba* en el segundo y tercer caso. En todos estuvo presente el antecedente de exposición en piscina meses antes de la enfermedad. Por la temporalidad de la exposición puede relacionarse *Acanthamoeba* en todos ellos. Los datos del cuadro clínico y cronología de las manifestaciones fueron obtenidos de la entrevista con familiares, pudiendo presentar variación temporal.

La toma de muestra post mortem permitió el diagnóstico etiológico y la implementación de medidas temporales de control sanitario y ambiental en las piscinas de uso público en Tumbes.

En conclusión, se describe un brote de encefalitis por AVL con desenlace fatal que afectó a tres miembros de una familia de Tumbes. El interrogatorio exhaustivo y la rápida identificación del agente causal es primordial, por lo que la encefalitis por AVL debe considerarse como diagnóstico diferencial en zonas con condiciones que favorecen su presencia. Constituye un desafío para el país la identificación del agente causal con las técnicas habituales disponibles en los departamentos del Perú.

Se recomienda la vigilancia permanente de la calidad del agua por la autoridad sanitaria y el monitoreo de las piscinas de uso público. Se debe supervisar el funcionamiento autorizado de las piscinas, garantizando el uso de sistemas de desinfección, circulación y recirculación de agua, así como fortalecer la educación sanitaria en la población.

Financiamiento: Esta investigación fue realizada como parte de la asistencia técnica brindada por el Centro Nacional de Epidemiología, Prevención y Control de Enfermedades a la Dirección Regional de Salud Tumbes.

Conflictos de interés: La autora manifiesta no tener conflicto de intereses.

Contribuciones de autoría: MESC ha participado en la concepción y diseño del artículo; recolección de resultados; análisis e interpretación de datos; redacción del artículo; revisión crítica del artículo; aprobación de la versión final; aporte de material de estudio.

Agradecimientos: Al personal de la Dirección de Epidemiología de DIRESA Tumbes y EsSalud por el apoyo en la investigación de los casos.

REFERENCIAS BIBLIOGRÁFICAS

1. Visvesvara GS, Moura H, Schuster FL. Pathogenic and opportunistic free-living amoebae: *Acanthamoeba* spp., *Balamuthia mandrillaris*, *Naegleria fowleri*, and *Sappinia diploidea*. FEMS Immunol Med Microbiol. 2007;50(1):1-26. doi: 10.1111/j.1574-695X.2007.00232.x.
2. Ong TYY, Khan NA, Siddiqui R. Brain-Eating Amoebae: Prediction Sites in the Brain and Disease Outcome. J Clin Microbiol. 2017;55(7):1989-97. doi: 10.1128/JCM.02300-16.
3. Castrillón JC, Orozco LP. *Acanthamoeba* spp. as opportunistic pathogens parasites. Rev Chilena Infectol. 2013;30(2):147-55. doi: 10.4067/S0716-10182013000200005.
4. Walochnik J, Aichelburg A, Assadian O, Steuer A, Visvesvara G, Vetter N, et al. Granulomatous amoebic encephalitis caused by *Acanthamoeba* amoebae of genotype T2 in a human immunodeficiency virus-negative patient. J Clin Microbiol. 2008;46(1):338-40. doi: 10.1128/JCM.01177-07.
5. Scruggs BA, Quist TS, Salinas JL, Greiner MA. Notes from the Field: *Acanthamoeba* Keratitis Cases - Iowa, 2002-2017. MMWR Morb Mor-

- tal Wkly Rep. 2019;68(19):448-9. doi: 10.15585/mmwr.mm6819a6.
6. Garajová M, Mrva M. Amoebae of the genus *Acanthamoeba*--causative agents of human infections. *Epidemiol Mikrobiol Imunol*. 2011;60(3):121-30.
 7. Martínez AJ. Free-Living Amebas: *Naegleria*, *Acanthamoeba* and *Balamuthia*. En: Baron S, editor. *Medical Microbiology* [Internet]. 4th ed. Galveston (TX): University of Texas Medical Branch at Galveston; 1996 [citado 7 de febrero de 2021]. Disponible en: <http://www.ncbi.nlm.nih.gov/books/NBK7960/>
 8. Mittal N, Mahajan L, Hussain Z, Gupta P, Khurana S. Primary amoebic meningoencephalitis in an infant. *Indian J Med Microbiol*. 2019;37(1):120. doi 10.4103/ijmm.IJMM_18_371.
 9. Martínez AJ, Visvesvara GS. Free-living, Amphizoic and Opportunistic Amebas. *Brain Pathol*. 1997;7(1):583-98. doi: 10.1111/j.1750-3639.1997.tb01076.x.
 10. Cabello-Vilchez AM. *Balamuthia mandrillaris* en el Perú, lesiones cutáneas, meningoencefalitis y métodos de cultivo. *Infectio*. 2016;20(2):107-19. doi: 10.1016/j.infect.2015.10.006.
 11. Orrego-Puelles E, Casavilca S, Rodríguez FJ, Pritt BS, Castillo M, Castañeda CA. Amebiasis del sistema nervioso central: reporte de seis casos en el Perú. *Rev Peru Med Exp Salud Pública*. 2015;32(3):591-7.
 12. Martínez AJ. Infection of the Central Nervous System Due to *Acanthamoeba*. *Rev Infect Dis*. 1991;13 (Supplement_5):S399-402. doi: 10.1093/clind/13.supplement_5.s399.
 13. Ofori-Kwakye SK, Sidebottom DG, Herbert J, Fischer EG, Visvesvara GS. Granulomatous brain tumor caused by *Acanthamoeba*: Case report. *J Neurosurg*. 1986;64(3):505-9. DOI: 10.3171/jns.1986.64.3.0505.
 14. Vélez VMC, Zapata SAL, Ortiz MDC, Trujillo HM, Restrepo GA, Garcés SC. Reporte de caso y revisión de la literatura de caso de paciente con meningoencefalitis por amebas de vida libre. *Infectio*. 2013;17(3):153-9. doi: 10.1016/S0123-9392(13)70722-7.
 15. Mendiola J, Fresco Y, Rodríguez M. Encefalitis por amebas de vida libre: herramientas actuales para el diagnóstico y tratamiento tempranos diagnóstico y tratamiento tempranos. *Rev Cubana Med Trop* [Internet]. 2020;72(3). e490.
 16. Garaycochea M del C, Beltrán M, Morón C. Patogenicidad de las amebas de vida libre aisladas de fuentes de agua en Lima. *Rev Per Med Exp Salud Publica*. 2008;25(2):204-7.
 17. Oddó BD. Infecciones por amebas de vida libre: Comentarios históricos, taxonomía y nomenclatura, protozoología y cuadros anatómo-clínicos. *Rev Chilena Infectol*. 2006;23(3):200-14. doi: 10.4067/S0716-10182006000300002.
 18. Chappell CL, Wright JA, Coletta M, Newsome AL. Standardized method of measuring *acanthamoeba* antibodies in sera from healthy human subjects. *Clin Diagn Lab Immunol*. 2001;8(4):724-30. doi: 10.1128/CDLI.8.4.724-730.2001.
 19. Suárez R, Olaya J, Huapaya P, Náquira C. Aislamiento de *Acanthamoeba* en pacientes del Servicio de Oftalmología del Hospital Nacional Cayetano Heredia. *An Fac med*. 2002;63(4):269-74. doi: 10.15381/anales.v63i4.1507.
 20. Villena Chávez JA. Calidad del agua y desarrollo sostenible. *Rev Peru Med Exp Salud Publica*. 2018;35(2):304-8. doi: /10.17843/rp-mesp.2018.352.3719.